



Sonographische Schnittbildanalyse mit WW

CEUS-Fortbildung „Wie würden Sie entscheiden?“

Themenschwerpunkt: Liquide Leberpathologien

Mittwoch, 21. Januar 2026 • 17:00–20:00 Uhr

Themen:

Ätiologie, Pathophysiologie, Klassifikation, Klinik, Komplikationen, mikro- bzw. makroskopische Patho- und Sonomorphologie


Verlaufsbeobachtungen sowie therapeutische Richtlinien bei entzündlichen Ursachen, dem Lebertrauma sowie bei gut- und bösartigen Neubildungen

Teilnahmegebühr: 40,- Euro pro Person

Zertifizierung: Die Veranstaltung wurde bei der zuständigen Landesärztekammer zur Zertifizierung eingereicht.

Veranstalter: Bracco Imaging Deutschland GmbH
Max-Stromeyer-Straße 116, 78467 Konstanz

Transparenz: Die Gesamtkosten der Veranstaltung belaufen sich auf ca. 2.500,- Euro. Die Bracco Imaging Deutschland GmbH als Veranstalter des Webinars sichert zu, dass die Inhalte der Fortbildungsmaßnahme produktneutral gestaltet sind. Die wissenschaftliche Leitung und die Referenten stehen in keinerlei abhängigem Verhältnis zum Veranstalter und werden potenzielle Interessenskonflikte offenlegen.



Jetzt anmelden

www.ceuscampus.de

**Zur Anmeldung auf Button klicken oder
QR-Code scannen.**





Sehr geehrte Kolleginnen und Kollegen!

Das erste Webinar 2026 aus dem Christoph-Hufeland-Haus der Charité findet am 21. Januar 2026 von 17.00 – 20.00 Uhr unter dem Titel „**Wissenswertes aus der Medizinischen Ambulanz im Christoph-Hufeland-Haus – sonographische Schnittbildanalyse mit WW**“ zum Thema „Liquide Leberpathologien“ statt.

Inhaltlich wird über die Ätiologie, Pathophysiologie, Klassifikation, Klinik, die Komplikationen, die mikro- bzw. makroskopische Pathologie und Sonomorphologie, über Verlaufsbeobachtungen sowie die therapeutischen Richtlinien bei entzündlichen Ursachen, dem Lebertrauma sowie bei gut- und bösartigen Neoplasien referiert.

Die Teilnehmer sind eingeladen, eigene Kasuistiken unter Anwendung aller Modi der Ultraschalldiagnostik vorzustellen und damit verbundene Probleme zu diskutieren.

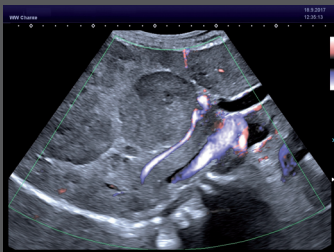
Nach einer Pause erfolgt im dritten Teil der Veranstaltung die Fortsetzung der Präsentation über die Differenzialdiagnostik o. g. komplexer bzw. liquider Leberherde.

Ich freue mich auf Ihre Teilnahme an der interaktiven Fortbildungsveranstaltung und grüße Sie herzlich

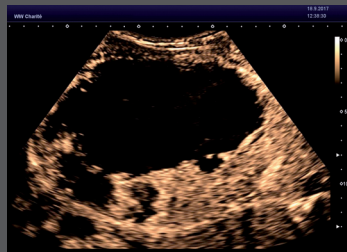Ihr Wolfram Wermke (WW)

Programm

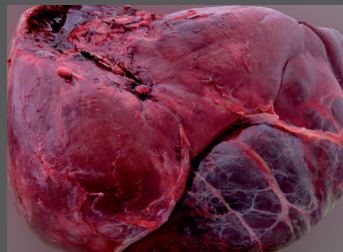
- | | |
|-----------|--|
| 17:00 Uhr | Parenchymnekrosen, Trauma, Abszesse, Parasitosen |
| 18:00 Uhr | Präsentation der Beiträge von Teilnehmern |
| 18:50 Uhr | Pause |
| 19:00 Uhr | Nekrotische Leberneubildungen |



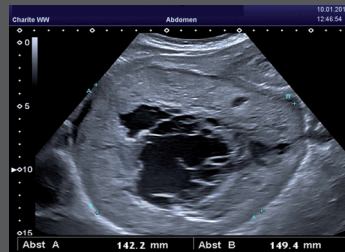
1a: rupturiertes Riesenhämangiom



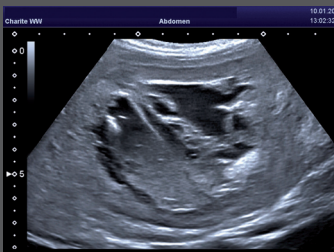1b: CEUS, Einblutungshöhle



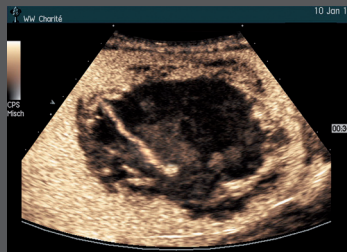
1c: Resektat, vorquellendes Hämatom



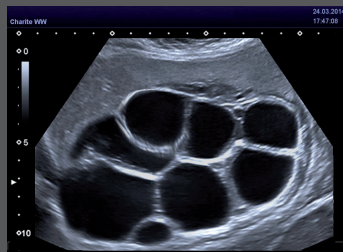
2a: nekrotisches Angiosarkom



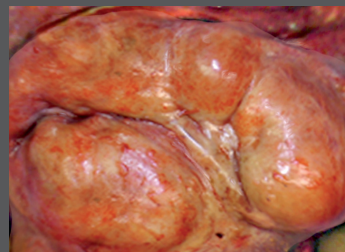
2b: aktuelle Einblutung in das Sarkom



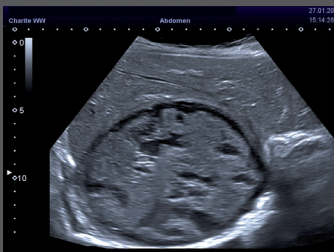2c: CEUS, aktuelle Einblutung



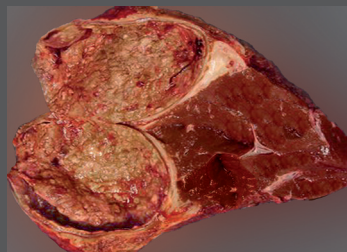
3a: zystische Echinokokkose



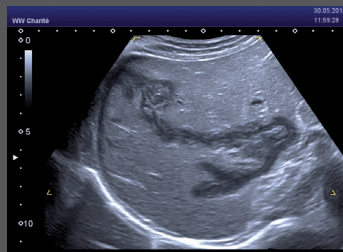3b: Operationssitus der Echinokokkose



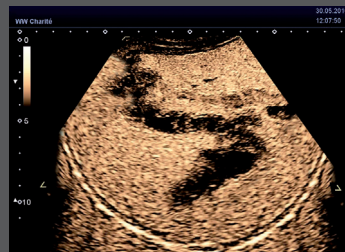4a: „kalter“ Leberabszess



4b: eröffnetes Abszessresektat



5a: Wurmgänge eines Lebergelses



5b: CEUS, nekrotisches Lebergewebe